

Różnorodność objawów klinicznych jako przyczyna trudności w prawidłowym rozpoznawaniu ziarniniakowości z zapaleniem naczyń

The variety of clinical symptoms as a cause of difficulty in correct diagnosis of granulomatosis with polyangiitis

Paweł Łukasz Przetacznik, Małgorzata Lewińska, Edyta Lipska, Maciej Słotwiński, Grzegorz Zyśko, Iwona Baranowicz-Gąszczyk

Katedra i Klinika Nefrologii Uniwersytetu Medycznego w Lublinie

Słowa kluczowe: ziarniniakowość z zapaleniem naczyń, owrzodzenie podudzi, dializa nerek.

Key words: granulomatosis with polyangiitis, leg ulceration, renal dialysis.

Streszczenie

Istotą ziarniniakowości z zapaleniem naczyń (*granulomatosis with polyangiitis* – GPA) jest występowanie martwiczego ziarniniakowatego zapalenia średnich i małych naczyń krwionośnych. Szczególnie narażone na rozwój choroby są drogi oddechowe oraz nerki.

W pracy przedstawiono przypadek 65-letniej pacjentki, u której rozpoznano GPA. Występowanie niecharakterystycznych objawów klinicznych przyczyniło się do tego, że choroba pozostawała nierozpoznana przez długi czas. Objawem dominującym było oporne na leczenie, długotrwałe owrzodzenie skóry prawego podudzia.

Brak efektu terapeutycznego długotrwałego leczenia owrzodzenia powinien skłonić do poszerzenia diagnostyki i poszukiwania innych przyczyn dolegliwości. Rozwojowi powikłań w GPA zapobiega wdrożenie skutecznego leczenia, co jest możliwe dzięki szybkiemu ustaleniu rozpoznania.

Wstęp

Ziarniniakowość z zapaleniem naczyń (*granulomatosis with polyangiitis* – GPA) to rzadkie schorzenie układowe, charakteryzujące się martwiczym ziarniniakowatym zapaleniem małych i średnich naczyń krwionośnych. Choroba przebiega z zajęciem wielu narządów, ze szczególną predylekcją do dróg oddechowych oraz nerek.

W 1990 r. *American College of Rheumatology* (ACR) opracowało kryteria diagnostyczne GPA. Należą do nich: 1) krwinkomoc; 2) zmiany w obrazie RTG klatki piersiowej; 3) owrzodzenia błony śluzowej jamy ustnej lub

Summary

The essence of granulomatosis with polyangiitis (GPA) is the occurrence of necrotizing granulomatous vasculitis of medium and small vessels. Particularly, the respiratory tract and the kidneys are predisposed to this disease.

We present the case of a 65-year-old woman in whom GPA was diagnosed. The occurrence of non-specific clinical signs contributed to the fact that the disease remains undiagnosed for a long time. The predominant symptom was treatment-resistant, long-term skin ulceration in the right leg.

No therapeutic effect of long-term treatment of ulcers should lead to further evaluation and a search for other causes of symptoms. Implementation of effective treatment prevents complications in GPA, which is possible by establishing a rapid diagnosis.

nosowej; 4) zapalenie ziarniniakowe w badaniu histologicznym. Spełnienie co najmniej dwóch powyższych kryteriów umożliwia ustalenie rozpoznania GPA. Z uwagi na różnorodność objawów i często niecharakterystyczny początek, a także rzadkie występowanie czas od pojawienia się pierwszych objawów do ustalenia rozpoznania choroby jest stosunkowo długi i wynosi średnio od 8 do 12 miesięcy.

W GPA mogą występować liczne objawy ze strony różnych układów. Ich zakres jest zależny od stopnia rozwoju zapalenia naczyń. Mnogość objawów oraz utajony i niecharakterystyczny przebieg w początkowym okresie cho-

Adres do korespondencji:

Paweł Łukasz Przetacznik, Katedra i Klinika Nefrologii, Uniwersytet Medyczny w Lublinie, ul. Jaczewskiego 8, 20-954 Lublin, e-mail: pawelprzet@gmail.com

Praca wpłynęła: 19.01.2014 r.

roby przysparza wielu trudności diagnostycznych. Choroba może przybierać bardzo różnorodny obraz kliniczny, w zależności od układu zajętego w największym stopniu i wielkości zmian martwiczych w jego obrębie [1]. Zwykle rozpoczyna się ogólnym osłabieniem, uczuciem zmęczenia, brakiem łaknienia, utratą masy ciała. Występują gorączki, poty nocne, bóle mięśni i stawów [2]. Zwykle pojawiają się objawy ze strony górnych dróg oddechowych (we wstępnej fazie choroby w 70% przypadków), płuc (łącznie w 90%) i nerek (łącznie w 70%) [2].

Głównymi objawami zajęcia górnych dróg oddechowych są: zaburzenia drożności dróg oddechowych, owrzodzenia błony śluzowej, ropna lub krwista wydzielina z dróg nosowych, chrypka, zapalenie zatok przynosowych i ucha środkowego niepoddające się konwencjonalnemu leczeniu. Możliwe jest również przebicie przegrody nosa, zniszczenie chrząstki i kości części twarzowej czaszki. Charakterystycznym obrazem zajęcia górnych dróg oddechowych jest nos siodełkowaty [3, 4]. W opisywanym przypadku niepodjęcie działań na wczesnym etapie zajęcia górnych dróg oddechowych skutkowało dalszym rozwojem choroby.

Opis przypadku

Pacjentka, lat 65, została skierowana do Kliniki Nefrologii Samodzielnego Publicznego Szpitala Klinicznego nr 4 w Lublinie w celu diagnostyki przewlekłej choroby nerek. W przeszłości kobieta często chorowała na zapalenia zatok oraz zgłaszała uczucie zatkniętych przewodów nosowych. Od 2007 r. była nieskutecznie leczona

Tabela I. Porównanie wyników badań laboratoryjnych u chorej z ziarniniakowatością z zapaleniem naczyń podczas dwóch kolejnych hospitalizacji

Table I. Comparison of the results of laboratory tests in the patient with granulomatosis with polyangiitis during two consecutive hospitalizations

Badany parametr	Kwiecień 2010	Lipiec 2011
Hb [g%]	10,7	7,4
Ht [%]	31,9	23,3
RBC [M/ μ l]	3,86	2,94
MCV [fl]	82,6	79,3
MCH [pg]	27,7	25,2
mocznik [mg%]	43,1	111
kreatynina [mg%]	1,8	4,68
glikemia przygodna [mg%]	133,4	brak danych
glikemia na czczo [mg%]	115	brak danych

z powodu owrzodzenia lewego podudzia, którego obecność wiązano z epizodem zakrzepicy żył głębokich lewej kończyny dolnej przed 20 laty.

W czasie wcześniejszej hospitalizacji w 2010 r. na Oddziale Chorób Wewnętrznych u pacjentki rozpoznano ostre zapalenie oskrzeli, przewlekłą niewydolność nerek, łagodną niedokrwistość mikrocytarną, niedoczynność tarczycy oraz obecność owrzodzenia lewego podudzia. W badaniu ultrasonograficznym (USG) jamy brzusznej stwierdzono torbiel o średnicy 15 mm w górnym biegunie nerki prawej. Zalecono kontrolę parametrów laboratoryjnych (tab. I). Zastosowano leczenie wspomagające układ krążenia, przeciwbólowe i antybakteryjne.

W 2011 r. z powodu niedokrwistości mikrocytarnej pacjentka była ponownie hospitalizowana na Oddziale Chorób Wewnętrznych. Stwierdzono pogorszenie funkcji nerek w porównaniu z poprzednią hospitalizacją (tab. I) oraz erytrocyturię. W obrazie rentgenowskim (RTG) klatki piersiowej nie stwierdzono zmian w płucach.

W Klinice Nefrologii SPSK4 w marcu 2012 r. u chorej stwierdzono niedokrwistość, wysokie wartości azotemii oraz utrzymujące się owrzodzenia skóry lewego podudzia. Rozpoznano przewlekłą niewydolność nerek w stadium 5. (tab. II). W badaniu ogólnym moczu stwierdzono białkomocz (100 mg/dl), a także obecność: leukocytów (15–20 w p.w.), erytrocytów (świeże 20–25, częściowo wyługowane 3–5, wyługowane 5–10), bakterii (dość liczne w p.w.) oraz pasm śluzu (nieliczne w p.w.).

W toku dalszej diagnostyki choroby nerek, nawracających krwawień z nosa i obecności niegojącego się owrzodzenia oznaczono poziom przeciwciał c-ANCA (52,4 j./ml; norma < 20) oraz p-ANCA (3,5 j./ml; norma < 20).

Po otrzymaniu dodatniego wyniku c-ANCA chorą poddano kolejnej hospitalizacji w kwietniu 2012 r. w celu dalszej diagnostyki zapalenia naczyń. Konsultacja laryngologiczna wykazała duży ubytek przegrody nosa oraz guzek o łagodnych obrysach na błonie śluzowej prawego policzka. Stwierdzono również niedrożność kanalika nosowo-łzowego po stronie lewej. Badanie RTG zatok wykazało przyściennie zacienienie w prawej zatoce szczękowej (ryc. 1). Tomografia komputerowa wysokiej rozdzielczości płuc ujawniła drobne zwapnienia węzłowe w węzle chłonnym podostrogowym i prawej wnęce, drobne zagęszczenie mięsiste, 3 guzki podopłucnowe, skąpe pasmowate zwłóknienia zlokalizowane nadprzeponowo oraz pojedyncze drobne pułapki powietrzne w płatach dolnych. Konsultacja hematologiczna wykluczyła zmiany o charakterze dyskrazji plazmocytarnej, w tym szpiczaka mnogiego.

Na podstawie obrazu klinicznego i dodatniego wyniku badania na obecność przeciwciał c-ANCA ustalono rozpoznanie GPA. W leczeniu zastosowano dożylnie wle-

wy metyloprednizolonu (500 mg przez 3 dni), a następnie prednizon (Encorton) doustnie 25 mg/dobę, podano także pierwszy puls cyklofosfamidu (Endoxan) w dawce 400 mg. Chora dobrze tolerowała leczenie i w stanie stabilnym została wypisana do domu.

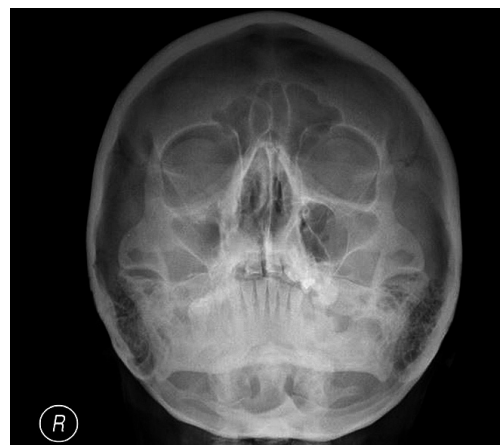
W czasie kolejnej hospitalizacji w czerwcu 2012 r. stwierdzono zmniejszenie owrzodzenia na skórze podudzia, a pacjentka zgłaszała poprawę samopoczucia. Wyniki badań laboratoryjnych świadczyły o progresji przewlekłej choroby nerek (tab. II). Z tego powodu zaniechano leczenia cyklofosfamidem, poprzestając na jednym pulsie leku. Kontynuowano natomiast doustną glikokortykosteroidoterapię. Jednocześnie stwierdzono nieznaczną poprawę parametrów morfologii krwi. W badaniu USG jamy brzusznej wykazano zmniejszenie rozmiarów obu nerek oraz zatarcie ich struktury koroworzeniowej z hipotonią brodawek bez zastojów i cech kamicy. Zdecydowano o konieczności przygotowania pacjentki do leczenia nerkozastępczego.

W styczniu 2013 r. rozpoczęto leczenie dializacyjne z powodu postępującej przewlekłej niewydolności nerek (tab. II). Na podstawie podwyższonej wartości glikemii przygodnej (143 mg/dl) oraz HbA_{1c} (6,5%; norma 6%) rozpoznano cukrzycę posteroïdową i rozpoczęto insulinoterapię. Stwierdzono całkowite wygojenie rany na podudziu. Wobec nieobecności przeciwciał c-ANCA zredukowano dawkę prednizonu do 5 mg/dobę.

Omówienie

Typowymi objawami zajęcia dolnych dróg oddechowych w przebiegu GPA są: kaszel, krwioplucie i duszność [5]. Prawie 1/3 chorych nie zgłasza żadnych dolegliwości, pomimo obecności zmian w obrazie radiologicznym. Diagnostyka obrazowa klatki piersiowej wykazuje nacieki w płucach i rozpadające się guzki. U niektórych pacjentów stwierdza się krwioplucie z ostrą niewydolnością oddechową w przebiegu zapalenia płucnych naczyń włosowatych [6].

Wczesne zajęcie nerek może przebiegać bezobjawowo [7]. Występuje u ok. 85% chorych z GPA i stanowi



Ryc. 1. Obraz RTG zatok przynosowych chorej z ziarniniakowatością z zapaleniem naczyń (opis w tekście).

Fig. 1. X-ray image of the paranasal sinuses in a patient with granulomatosis with polyangiitis (description in the text).

wyraz uogólnienia procesu chorobowego [8]. Może przebiegać w postaci ostrej niewydolności nerek lub kłębuszkowego zapalenia nerek (KZN). We wczesnej fazie może się charakteryzować jedynie zmianami w wynikach badań laboratoryjnych moczu (proteinuria, erytrocyturia, wałeczki erytrocytarne), ale w miarę trwania choroby często rozwija się przewlekła niewydolność nerek. Opisano również przypadki gwałtownie postępującego kłębuszkowego zapalenia nerek z następującą w krótkim czasie niewydolnością nerek [3]. Stwierdzenie u opisaney chorej nieprawidłowości w badaniu ogólnym moczu i odchylen w parametrach wydolności nerek oraz niepodjęcie dalszej diagnostyki skutkowało rozwojem niewydolności nerek i wykryciem jej dopiero w stadium zaawansowanym.

W ziarniniakowatości z zapaleniem naczyń zmiany skórne występują w 5–10% przypadków. Mogą mieć

Tabela II. Porównanie wyników badań laboratoryjnych
Table II. Comparison of the results of laboratory tests

Badany parametr	Marzec 2012	Czerwiec 2012	Styczeń 2013
Hb [g%]	9,0	10,2	9,2
Ht [%]	26,1	30,9	27,4
RBC [M/ μ l]	3,01	3,45	2,97
mocznik [mg%]	133,4	217,6	228,2
kreatynina [mg%]	3,8	4,9	6,2
eGFR [1 ml/min/1,72 m ²]	12,1	9,6	7,2

charakter guzków, rumienia, zmian krostkowych z centralną martwicą, brunatnych przebarwień (które są objawem leukocytoklastycznego zapalenia naczyń), zmian guzkowo-martwiczych i owrzodzeń [1]. Opisywano również zmiany skórne w postaci wykwitów pęcherzykowych, grudek krwotocznych, guzków podskórnych i wybroczyn. Pod paznokciami niekiedy stwierdza się zmiany o wyglądzie drzazg [9]. Opisywano silne bóle palców rąk, przebiegające z obrzękiem, zasinieniem oraz z krwotocznymi nadżerkami na opuszkach palców i ze zmianami martwiczymi, które były spowodowane zajęciem naczyń palców [10]. Zmiany mogą obejmować też błony śluzowe jamy ustnej i zewnętrznych narządów płciowych. Zmiany skórne często zwiastują zajęcie nerek. U opisywanej pacjentki owrzodzenie skóry podudzia było przez długi czas głównym objawem choroby.

Owrzodzenie skóry podudzia nie jest objawem patognomicznym dla ziarniniakowości z zapaleniem naczyń. Jest ono objawem wielu chorób, najczęściej niewydolności żyłnej [11]. Przyjęcie hipotezy zakładającej pojawienie się niewydolności żyłnej jako najbardziej prawdopodobnej przyczyny wystąpienia owrzodzenia skóry podudzia i zastosowanie kompresjoterapii opóźniło podjęcie diagnostyki w kierunku zapalenia naczyń.

Istnieją obserwacje wskazujące na to, że nieleczona ziarniniakowość z zapaleniem naczyń umożliwia przeżycie ok. 5 miesięcy, a aż ok. 80% chorych z GPA umiera w ciągu roku [12]. W opisanym przypadku przebieg choroby był niecharakterystyczny, objawem wysuwającym się na pierwszy plan było owrzodzenie skóry podudzia utrzymujące się przez 5 lat.

Zastosowanie leczenia immunosupresyjnego (glikokortykosteroidy + cyklofosfamid) doprowadziło do wyleczenia owrzodzenia, ale nie poprawiło funkcji nerek. Cyklofosfamid jest najskuteczniejszym lekiem stosowanym w celu uzyskania remisji choroby, lecz przyjmowanie jego dużych dawek prowadzi do nagromadzenia leku, co wywołuje efekt toksyczny. U opisywanej pacjentki, z uwagi na konieczność szczególnej obserwacji nefrologicznej oraz uwzględniając wyniki badań laboratoryjnych [kreatynina, szacunkowy współczynnik filtracji kłębuszkowej (*estimated glomerular filtration rate* – eGFR)] świadczące o pogorszeniu się parametrów wydolności nerek, zdecydowano o całkowitym odstawieniu leku po podaniu tylko jednego pulsu. Należy jednak pamiętać, że stosowanie cyklofosfamidu u pacjentów z zaburzoną czynnością nerek nie jest bezwzględnie przeciwwskazane. Zaleca się jedynie ścisłą obserwację takich chorych [13, 14]. Do podtrzymania uzyskanej remisji dążono za pomocą doustnych glikokortykosteroidów (Encorton). Po półrocznym okresie takiego leczenia wykazano całkowitą remisję choroby. Działaniem niepożądanym zastosowanej glikokortykoterapii okazały się wysokie poziomy glikemii (tab. I) [2].

W diagnostyce GPA wykonuje się oznaczanie przeciwciał cANCA, których obecność stwierdzana jest w 80–90% przypadków. Ich obecność w połączeniu z typowym obrazem klinicznym upoważnia do rozpoznania choroby bez potwierdzenia histopatologicznego [15].

W dalszym postępowaniu należy się zastanowić nad metodą leczenia nerkozastępczego. Obecnie chora jest leczona hemodializami obciążającymi układ krążenia, co wiąże się ze skróceniem średniej długości życia w stosunku do chorych leczonych transplantacyjnie [16]. W związku z tym należy rozważyć możliwość przeszczepienia nerki. Badania kliniczne wykazały skuteczność takiego leczenia u pacjentów z chorobami autoimmunizacyjnymi, takimi jak toczeń rumieniowaty układowy (TRU), GPA oraz inne schorzenia przebiegające z obecnością przeciwciał ANCA w surowicy [17–19]. Transplantacja nerki zmniejsza częstość zaostrzeń ziarniniakowości z zapaleniem naczyń nawet o 80%. Nawrót choroby podstawowej stwierdza się tylko u ok. 17% biorców przeszczepu z powodu układowego zapalenia naczyń związanego z ANCA (*ANCA Associated Vasculitis* – AAV) [20]. Dla porównania, liczba zaostrzeń u pacjentów dializowanych jest większa i dotyczy ok. 50% chorych, co może odpowiadać od 0,09 do 0,3 epizodu na pacjenta rocznie [19, 21]. Ważne jest, aby transplantacja została przeprowadzona w okresie remisji [22].

Wnioski

1. Rozpoznanie zapalenia naczyń przysparza trudności diagnostycznych ze względu na nieswoistość i mnogość objawów choroby.
2. Brak efektu terapeutycznego długotrwałego leczenia owrzodzenia skóry powinien skłonić do poszerzenia diagnostyki.
3. Brak wczesnego rozpoznania choroby nerek skutkuje progresją choroby nerek i ujawnieniem się jej dopiero w stadium zaawansowanym.
4. Immunosupresyjne leczenie może doprowadzić do ustąpienia niektórych zmian pozanerkowych, ale nie gwarantuje poprawy funkcji nerek.

Autorzy deklarują brak konfliktu interesów.

Piśmiennictwo

1. Nowak K, Dutkiewicz W, Icek W i wsp. A case of cardiac rupture in Wegener's granulomatosis. *Kardiologich Torakochir Pol* 2011; 4: 500-503.
2. Szczeklik A (red.). *Choroby wewnętrzne. Medycyna Praktyczna*, Kraków 2006.
3. Langford CA, Hoffman GS. Rare diseases. 3: Wegener's granulomatosis. *Thorax* 1999; 54: 629-637.

4. Benendo-Kapuścińska B, Świącicka D, Wojciechowski A, Dec-ker E. Ziarniniakowość Wegenera – obraz kliniczny, rozpoznanie, metody diagnostyczne. *Pol Przegl Radiol* 2000; 65: 57-61.
5. Fauci AS, Haynes BF, Katz P, Wolff SM. Wegener's granulomatosis: prospective clinical and therapeutic experience with 85 patients for 21 years. *Ann Intern Med* 1983; 98: 76-85.
6. Kur-Zalewska J, Tłustochowicz W. Zapalenia małych naczyń. W: *Wielka Interna*. Vol. 9. Puszczewicz M (red.). Medical Tribune, Warszawa 2010; 192-213.
7. Horn RG, Fauci AS, Rosenthal AS, Wolff SM. Renal biopsy pathology in Wegener's granulomatosis. *Am J Pathol* 1974; 74: 423-440.
8. Książek A, Rutkowski B. *Nefrologia*. Wydawnictwo Czelej, Lublin 2004.
9. Rowińska-Zakrzewska E, Wiatr E, Pirożyński M. *Choroby śródmiąższowe płuc*. α-medica press, Warszawa 2001; 206-215.
10. Wawrzyńska L, Sawionek I, Filipecki S. Ziarniniakowość Wegenera. Opis trzech przypadków o odmiennym obrazie klinicznym. *Pneumonol Alergolog Pol* 1996; 64: 78-84.
11. Słowiński P, Krosny T, Raciborski W, Staszkiwicz W. Współczesne poglądy na powstawanie i leczenie żylnych owrzodzeń podudzi. *Postępy Nauk Med* 2012; supl. 3: 27-34.
12. Pitsch T, Grzanka A, Legaszewski T, Rogala B. Ziarniniakowość Wegenera maskowana objawami przewlekłego alergicznego nieżyty nosa. *Alergia Astma Immunologia* 2004; 9: 209-212.
13. Yi ES, Colby TV. Wegener's granulomatosis. *Semin Diagn Pathol* 2001; 18: 34-36.
14. Endoxan – charakterystyka produktu leczniczego: http://baxter.com.pl/downloads/charakterystyki/Oncology/Endoxan_50mg.pdf
15. Tarasewicz A, Bułto B, Majewski A, Rutkowski B. Trudności terapeutyczne u pacjentki z ziarniniakowością Wegenera leczonej przewlekłe hemodializami – opis przypadku. *Forum Nefrologiczne* 2012; 5: 1.
16. The Benefits of Transplant versus Dialysis: <http://www.bidmc.org/Centers-and-Departments/Departments/Transplant-Institute/Kidney/The-Benefits-of-Transplant-versus-Dialysis.aspx>
17. Haubitz M, Kliem V, Koch KM, et al. Renal transplantation for patients with autoimmune diseases: single-center experience with 42 patients. *Transplantation* 1997; 63: 1251-1257.
18. Fauci AS, Balow JE, Brown R, et al. Successful renal transplantation in Wegener's granulomatosis. *Am J Med* 1976; 60: 437-440.
19. Allen A, Pusey C, Gaskin G. Outcome of renal replacement therapy in antineutrophil cytoplasmic antibody associated systemic vasculitis. *J Am Soc Nephrol* 1998; 9: 1258-1263.
20. Nachman PH, Segelmark M, Westman K, et al. Recurrent ANCA-associated small vessel vasculitis after transplantation: a pooled analysis. *Kidney Int* 1999; 56: 1544-1550.
21. Haubitz M, Koch KM, Brunkhorst R. Survival and vasculitis activity in patient with end stage renal disease due to Wegener's granulomatosis. *Nephrol Dial Transplant* 1998; 13: 1713-1718.
22. Gera M, Griffin MD, Specks U, et al. Recurrence of ANCA-associated vasculitis following renal transplantation in the modern era of immunosuppression. *Kidney Int* 2007; 71: 1296-1301.